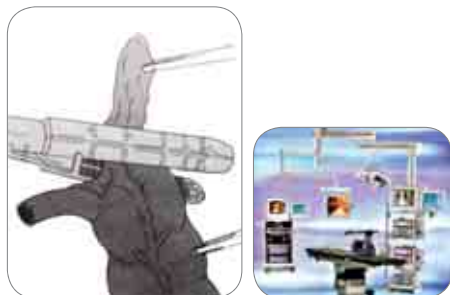

ΛΑΠΑΡΟΣΚΟΠΙΚΗ ΣΚΩΛΗΚΟΕΙΔΕΚΤΟΜΗ

Η σκωληκοειδεκτομή γίνεται με τρεις τομές 0,5 – 1 εκ., εκ των οποίων οι δύο γίνονται κάτωθεν της λαγώνιου άκανθας. Τα εσωτερικά όργανα του ασθενούς προβάλλονται σε μεγένθυση σε monitor υψηλής ανάλυσης και ευκρίνειας. Η απόφυση αφαιρείται ταχύτατα και αναίμακτα και ο ασθενής απολαμβάνει τα γνωστά πλεονεκτήματα της λαπαροσκοπικής μεθόδου.

- Ελάχιστο χειρουργικό τραύμα
- Γρήγορη ανάρρωση
- Μηδαμινή απώλεια αίματος
- Γρήγορη έξοδος από το νοσοκομείο
- Μικρότερο κόστος νοσηλείας
- Ταχεία επάνοδος στην εργασία
- Ελαχιστοποίηση μετεγχειρητικού πόνου
- Σχεδόν εξάλειψη των μετεγχειρητικών επιπλοκών που έχουν σχέση με το τραύμα, όπως η διαπύση, η διάσπαση, η κήλη, ο χρόνιος πόνος
- Λιγότερες αναπνευστικές και καρδιαγγειακές επιπλοκές
- Μείωση πιθανότητας για δημιουργία μετεγχειρητικών συμφύσεων



Dr. Μανώλης Ν. Γερογιώργης

Διδάκτωρ Πανεπιστημίου Αθηνών • Διευθυντής Χειρουργικής Κλινικής
Νέο Αθήναιον MD Hospital, Αστυδάμαντος 83, Αθήνα,
τηλ. 6944 561030, 6949 479717, 210-7228511
www.mgerogiorgis.com

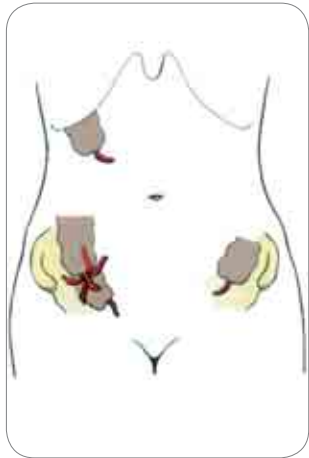
Σκωληκοειδίτις

Η σκωληκοειδής απόφυση είναι τμήμα του παχέως εντέρου μήκους περίπου 10 εκατοστών. Η οξεία φλεγμονή της σκωληκοειδούς απόφυσης ονομάζεται σκωληκοειδίτιδα.



- Αίτια οξείας σκωληκοειδίτιδας
- Συμπτώματα, Διάγνωση και Επιπλοκές
- Λαπαροσκοπική σκωληκοειδεκτομή



Dr. Μανώλης Γερογιώργης, ΓΕΝΙΚΟΣ ΧΕΙΡΟΥΡΓΟΣ



Η συνήθης θέση της είναι ο δεξιός λαγόνιος βόθρος χωρίς να αποκλειστεί η πυελική θέση, η οπισθοπεριτοναϊκή ή σε σπάνιες περιπτώσεις στον αριστερό λαγόνιο βόθρο.

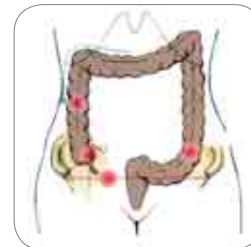

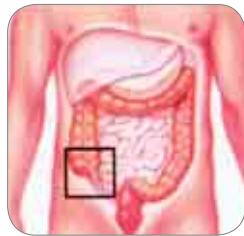



ΑΙΤΙΑ ΟΞΕΙΑΣ ΣΚΩΛΗΚΟΕΙΔΙΤΙΔΑΣ

Η οξεία σκωληκοειδίτιδα είναι αποτέλεσμα απόφραξης του αυλού και της επακόλουθης φλεγμονής αυτού.

Η απόφραξη οφείλεται σε

- Υπερπλασία λεμφοζιδιακού ιστού
- Ύπαρξη κοπράνων ή κοπρολίθων
- Ύπαρξη ξένων σωμάτων
- Συμφύσεις
- Όγκος του τυφλού εντέρου ή της σκωληκοειδούς απόφραξης



ΣΥΜΠΤΩΜΑΤΑ, ΔΙΑΓΝΩΣΗ ΚΑΙ ΕΠΙΠΛΟΚΕΣ

Τα κυριότερα συμπτώματα της οξείας σκωληκοειδίτιδας είναι ο περιομφαλικός πόνος, που αργότερα εντοπίζεται στην περιοχή του δεξιού λαγόνιου βόθρου, η ανορεξία, η ναυτία και ο έμετος, η δεκαηκτική πυρετική κίνηση ή ο πυρετός και η δυσκοιλιότητα ή η διάρροια. Επίσης αυτά μπορεί να συνοδεύονται από εργαστηριακά ευρήματα όπως η λευκοκυττάρωση στη γενική αίματος και τα υδραερικά επίπεδα στην ακτινογραφία κοιλίας. Άλλες παθήσεις στην περιοχή αυτή με παρόμοια συμπτωματολογία, όπως γυναικολογικά προβλήματα, συμφύσεις με απόφραξη του εντέρου, παθήσεις του παχέως εντέρου και η μεσεντέριος λεμφαδενίτιδα, μπορεί να δυσκολέψουν τη διάγνωση. Οι συνθέστερες επιπλοκές της οξείας σκωληκοειδίτιδας είναι η διάτρηση, ο σχηματισμός αποστήματος που μπορεί να εξελιχθούν σε γενικευμένη περιτονίτιδα και σπανιότερα η πυλαιοφλεβίτιδα.

